

# Utjecaj ubrzanog tova pilića na kvalitetu mesa

---

Jančec, Lucija

Undergraduate thesis / Završni rad

2021

Degree Grantor / Ustanova koja je dodijelila akademski / stručni stupanj: **University of Zagreb, Faculty of Food Technology and Biotechnology / Sveučilište u Zagrebu, Prehrambeno-biotehnološki fakultet**

Permanent link / Trajna poveznica: <https://um.nsk.hr/um:nbn:hr:159:583389>

Rights / Prava: [Attribution-NoDerivatives 4.0 International](#)/[Imenovanje-Bez prerada 4.0 međunarodna](#)

Download date / Datum preuzimanja: **2025-01-17**



Repository / Repozitorij:

[Repository of the Faculty of Food Technology and Biotechnology](#)



**Sveučilište u Zagrebu**  
**Prehrambeno-biotehnološki fakultet**  
**Preddiplomski studij Prehrambena tehnologija**

**Lucija Jančec**

7638/PT

**UTJECAJ UBRZANOG TOVA PILIĆA NA KVALITETU MESA**

**ZAVRŠNI RAD**

**Predmet:** Kemija i tehnologija mesa i ribe

**Mentor:** Prof. dr. sc. *Helga Medić*

**Zagreb, 2021.**

# TEMELJNA DOKUMENTACIJSKA KARTICA

Završni rad

**Sveučilište u Zagrebu**

**Prehrambeno-biotehnološki fakultet**

**Preddiplomski sveučilišni studij Prehrambena tehnologija**

**Zavod za prehrambeno – tehnološko inženjerstvo**

**Laboratorij za tehnologiju mesa i ribe**

**Znanstveno područje: Biotehničke znanosti**

**Znanstveno polje: Prehrambena tehnologija**

## **Utjecaj ubrzanog tova pilića na kvalitetu mesa**

***Lucija Jančec, 0058213462***

### **Sažetak:**

U suvremeno vrijeme raste potražnja za pilećim mesom od strane potrošača pa sukladno tome proizvođači pilećeg mesa moraju osigurati i veću proizvodnju. Da bi to ostvarili, različitim genetskim selekcijama omogućili su brži tov pilića s većim prinosima na masi. Prilikom ubrzanog tova pilića dolazi do brojnih promjena u samom mišićnom tkivu, ali i metabolizmu tovnih pilića. Promjenama uzrokovanim u mišićnom tkivu dolazi do pojave bolesti mišića, a u ovom radu navedene su i objašnjene sve moderne miopatije koje se javljaju kao posljedice ubrzanog tova pilića i svojom pojavom utječu na kvalitetu mesa. Najpoznatije miopatije modernog doba koje zahvaćaju pileće meso, odnosno veliki prsni mišić koji je ujedno i najpoželjniji dio trupa tovnih pilića za potrošače, a navedene su u ovom radu, su: „White Striping“, „Woody Breast“ i „Spaghetti Meat“, dok miopatija „Gaping Defect“ zahvaća mali prsni mišić. Sve navedene miopatije imaju negativan utjecaj na nutritivne, organoleptičke i procesne parametre pilećeg mesa koji su opisani u ovom radu. Obzirom da utječu na kvalitetu pilećeg mesa, navedene miopatije uzrokuju i velike ekonomske gubitke u industriji pilećeg mesa.

**Ključne riječi:** *brojleri, kvaliteta mesa, miopatije, selekcija, ubrzani tov*

**Rad sadrži:** 30 stranica, 13 slika, 38 literaturnih navoda

**Jezik izvornika:** hrvatski

**Rad je u tiskanom i elektroničkom obliku pohranjen u knjižnici Prehrambeno - biotehnološkog fakulteta Sveučilišta u Zagrebu, Kačićeva 23, 10 000 Zagreb**

**Mentor:** Prof. dr. sc. *Helga Medić*

**Datum obrane:** 8. rujna 2021.

## BASIC DOCUMENTATION CARD

Bachelor thesis

**University of Zagreb**  
**Faculty of Food Technology and Biotechnology**  
**University undergraduate study Food Technology**  
**Department of Food Engineering**  
**Laboratory for Meat and Fish Technology**  
**Scientific area: Biotechnical Sciences**  
**Scientific field: Food Technology**

### **Effect of rapid growth on chicken meat quality**

***Lucija Jančec, 0058213462***

#### **Abstract:**

In a modern world, consumers demand for chicken meat is increasing, so producers of chicken meat have to ensure more efficient production. To achieve that, they have made improvements in strain selection which resulted in rapid growth in chicken and increased breast yield. During rapid growth of chickens, there are many different changes that occurs in muscle tissue and in the metabolism of broilers. All those changes in muscle tissue cause muscle defects so, in this bachelor thesis, all modern miopathies that are result of rapid growth in chicken will be explained due to their huge impact on chicken meat quality. Most common miopathies of modern age that have an impact on *pectoralis major* muscle, which is also the most wanted part of broilers` carcass by consumers, are „White Striping“, „Woody Breast“ and „Spaghetti Meat“. On the other hand, miopathy „Gaping Defect“ has an impact on *pectoralis minor* muscle of broilers. All of miopathies have negative influence on nutritional, organoleptic and processing properties of chicken meat. Including the fact that miopathies have a role in meat quality, they also cause big economic losses in poultry industry.

**Keywords:** *broilers, meat quality, miopathies, rapid growth, selection*

**Thesis contains:** 30 pages, 13 figures, 38 references

**Original in:** Croatian

**Thesis is in printed and electronic form deposited in the library of the Faculty of Food Technology and Biotechnology, University of Zagreb, Kačićeva 23, 10 000 Zagreb**

**Mentor:** Professor Helga Medić, PhD.

**Defence date:** September 8th 2021

## SADRŽAJ

1. UVOD.....	1
2. TEORIJSKI DIO.....	2
2.1.  Potrebe tržišta za pilećim mesom.....	2
2.2.  Selekcija tovnih pilića.....	3
2.3.  Postmortalne promjene koje zahvaćaju pileće meso.....	5
2.3.1.  Glikoliza.....	5
2.3.2.  Promjene pH – vrijednosti.....	5
2.3.3. <i>Rigor mortis</i> .....	5
2.3.4.  Proteoliza.....	6
2.3.5.  Utjecaj ubrzanog tova pilića na postmortalne promjene.....	6
2.4.  Mišićna struktura tovnih pilića.....	7
2.4.1.  Posljedice ubrzanog tova pilića na njihovu mišićnu strukturu.....	9
2.4.2.  Miopatije uzrokovane ubrzanim tovom pilića u suvremeno doba.....	10
2.4.3.  Miopatije koje zahvaćaju veliki prsni mišić tovnih pilića.....	12
2.4.3.1.  „White Striping“.....	12
2.4.3.1.1.  Utjecaj pojave „White Striping“ na kvalitetu mesa.....	16
2.4.3.2.  „Woody Breast“.....	17
2.4.3.2.1.  Utjecaj pojave „Woody Breast“ na kvalitetu mesa.....	20
2.4.3.3.  „Spaghetti Meat“.....	21
2.4.3.3.1.  Utjecaj pojave „Spaghetti Meat“ na kvalitetu mesa.....	23
2.4.4.  Miopatija koja zahvaća mali prsni mišić tovnih pilića.....	24
2.4.4.1.  „Gaping Defect“.....	24
2.4.4.1.1.  Utjecaj pojave „Gaping Defect“ na kvalitetu mesa.....	25
3. ZAKLJUČAK.....	26
4. LITERATURA.....	27

## 1. UVOD

U suvremeno doba, proizvodnja pilećeg mesa sve više raste obzirom da postoji i sve veća potražnja tržišta za takvim mesom, a razlozi tome su brojni (Bailey i sur., 2015.; Baldi i sur., 2020a; Kuttappan i sur., 2016.). Prema National Chicken Council (2021.), u svijetu se konzumira prosječno 96,2 kilograma pilećeg mesa po stanovniku godišnje. Naime, da bi se zadovoljile potrebe tržišta, suvremena proizvodnja pilećeg mesa se temelji na uzgoju hibrida tovnih pilića dobivenih naprednom selekcijom čistokrvnih linija pilića (Dransfield i sur., 1999.). Kao posljedica te selekcije tovnih pilića, dobivaju se hibridi kojima je skraćen tov, koji imaju sposobnost učinkovitijeg iskorištavanja hrane i koji daju viši prinos mesa (Kuttappan i sur., 2016.). Međutim, veliki je interes znanstvenika usmjeren prema utjecaju postignutog ubrzanog rasta tovnih pilića na kvalitetu njihovog mesa koja utječe na odabir tog mesa od strane potrošača, a samim time i na ekonomsku dobit (Baldi i sur., 2018.; Kindlein i sur., 2017.; Mudalal i sur., 2014.; Trocino i sur., 2015.).

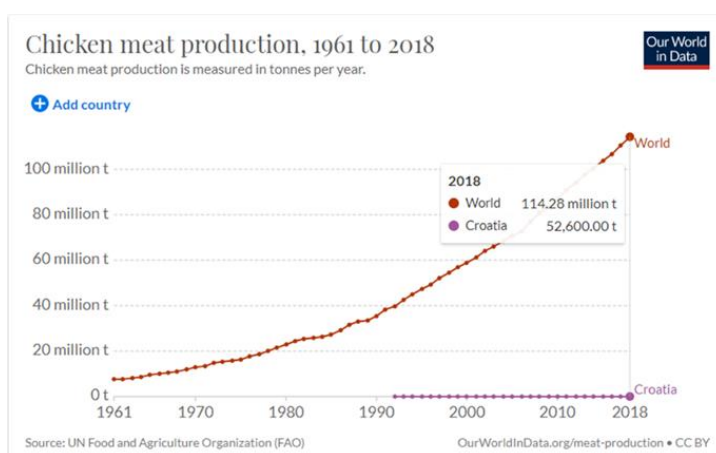
Naime, posljednjih godina u peradarskoj industriji javile su se nove miopatije, odnosno mišićne deformacije, za koje se smatra da su uzrokovane upravo ubrzanim tovom pilića i čija pojava utječe na kvalitetu pilećeg mesa (Baldi i sur., 2020a.; Kuttappan i sur., 2016.). Te miopatije uključuju „White Striping“, „Woody Breast“ i najnovije uočenu „Spaghetti Meat“ koje se javljaju na velikom prsnom mišiću tovnih pilića dobivenih selekcijom. Na malom prsnom mišiću uočena je pojava „Gaping Defect“ koja također ima ulogu u promjeni kvalitete mesa (Soglia i sur., 2019.).

Sama kvaliteta pilećeg mesa očituje se kroz njegovu boju, pH – vrijednost, sposobnost vezanja vode, sastav i raspodjelu masti te stupanj žilavosti. U ovom završnom radu bit će riječi o tome kako navedene miopatije, odnosno mišićne deformacije uzrokovane ubrzanim tovom pilića utječu na navedene čimbenike kvalitete pilećeg mesa, odnosno koje posljedice u mesu uzrokuju.

## 2. TEORIJSKI DIO

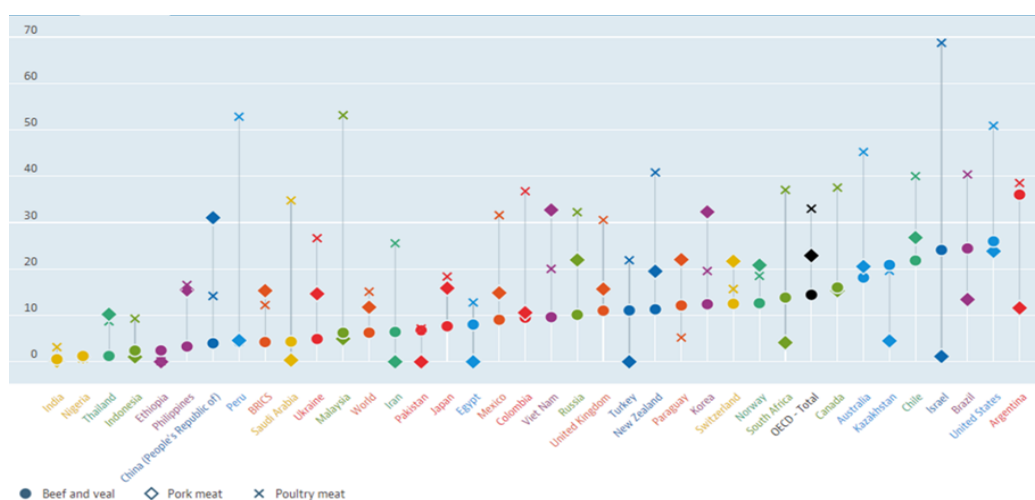
### 2.1. Potrebe tržišta za pilećim mesom

Proizvodnja pilećeg mesa sve više raste na globalnoj razini (Slika 1.) obzirom da i potrošnja istog raste. U usporedbi s drugim vrstama mesa, kao što su svinjsko, goveđe i ovčje, ali i u usporedbi s mesom ostale peradi, pileće je meso u većini zemalja svijeta najviše konzumirano (Slika 2.) (<https://data.oecd.org/agroutput/meat-consumption.htm>, 2021.). Prednosti uzgoja pilećeg mesa u odnosu na ostale vrste mesa su vrlo kratko trajanje tova, veliki reprodukcijski potencijal, učinkovita konverzija hrane što podrazumijeva manji utrošak hrane za kilogram prirasta, dobra nutritivna vrijednost mesa, niža cijena, prikladnost pilećeg mesa za suvremeni način ishrane ljudi i jednostavnost prerade, te za razliku od pojedinih vrsta mesa, pileće meso nema religijskih ograničenja (Senčić i sur., 1993.; Tadić, 2016.; Petracci i sur., 2013.)



**Slika 1.** Prikaz sve većeg rasta proizvodnje pilećeg mesa u tonama od 1961. – 2018.g.

Izvor: <https://data.oecd.org/agroutput/meat-consumption.htm>



**Slika 2.** Potrošnja pilećeg mesa u kilogramima po stanovniku godišnje (x) u pojedinim zemljama svijeta te usporedba sa svinjskim (◇) i goveđim mesom (●)

Izvor: <https://data.oecd.org/agroutput/meat-consumption.htm>

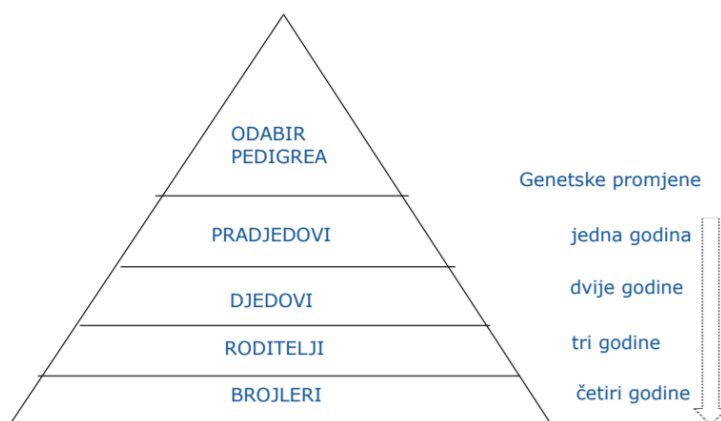
Značajan porast potražnje za pilećim mesom i njegovim prerađevinama javio se već sredinom 20. stoljeća, a nastavio se sve do sada. Tome u prilog ide podatak da se potrošnja pilećeg mesa po glavi stanovnika od 1960. godine do 2020. godine učetverostručila (National Chicken Council, 2021.). Ista literatura navodi da se u budućnosti očekuje daljnji porast potrošnje pilećeg mesa što potiče uzgajivače pilećeg mesa na još veću proizvodnju tovnih pilića, a prema trenutnim podacima u 2020. godini proizvelo se 9,2 milijarde tovnih pilića za potrebe potrošača. Da bi se zahtjev za potražnjom pilećeg mesa ispunio i da proizvodnja pritom bude efikasna, znanstvenici su omogućili mnoge promjene u samoj proizvodnji brojlera, odnosno tovnih pilića uzgajanih u svrhe dobivanja mesa. Te promjene uključuju različite selekcije, unaprijeđen tehnološki postupak uzgoja i prerade te hranidbu tovnih pilića.

## **2.2. Selekcija tovnih pilića**

Kao posljedica zahtjeva potrošača za sve većom količinom pilećeg mesa, tovnici pilići uzgajani za te potrebe selekcionirani su tako da dostignu što veću masu u što kraćem periodu (Jaap i sur., 1963.). Podatak iz 1925. godine pokazuje kako je prosječna živa masa tovnih pilića starih 112 dana iznosila 1.1 kilogram, dok je prosječna živa masa tovnih pilića starih 48 dana u 2015. godini iznosila 2.8 kilograma (National Chicken Council, 2021.). Također, sve je veća potreba tržišta za dijelovima trupa pilića, a sve manje zanimanje za cijeli trup pri čemu je tijekom procesiranja povoljnije imati što veće tovnice piliće (Kuttappan i sur., 2016.). Od svih dijelova trupa pilića, najtraženija, od strane potrošača, su pileća prsa. Prema istraživanju Kuttappana i sur. (2016.), neprestana selekcija tovnih pilića rezultirala je porastom mase pilećih prsiju od čak 5% što gledano u odnosu na neselekcionirane tovnice piliće čini više od jedne petine ukupne mase selekcioniranih tovnih pilića.

Tovni pilići koji se uzgajaju zbog potreba za pilećim mesom dobivaju se složenim križanjima koje se provode nekoliko generacija unaprijed (Europska Komisija, 2016.) (Slika 3.). Sam postupak genetske selekcije kreće tako da se najprije odaberu čistokrvne linije s onim obilježjima koja bi zadovoljila zahtjeve tržišta. Na primjer, ako tržište zahtijeva više pilećeg mesa, onda se biraju one čistokrvne linije koje imaju veću mesnatost trupa. Dakle, prvi korak u genetskoj selekciji jest odabir nekoliko čistokrvnih linija (pedigree), a sam postupak se izvršava od strane uzgajivača. Nakon odabira čistokrvnih linija započinje postupak razmnožavanja. Tim su postupkom obuhvaćena tri koraka: prvi na razini jata pradjedova i prabaka, drugi na razini jata djedova i baka, a treći na razini roditeljskog jata kako bi se proizveli jednodnevni pilići koji će postati komercijalni brojleri (Europska Komisija, 2016.).






**Slika 3.** Piramidalna struktura i križanja u 4 koraka za komercijalne tovne piliće

Izvor: Europska Komisija, 2016.

Postoji samo nekoliko selekcijskih kuća, na globalnoj razini, koje se bave visoko naprednom selekcijom tovnih pilića, a najpoznatije su Ross Aviagen i Cobb Vantress (Severinac, 2017.). Selekcijskim kućama cilj je uglavnom proizvesti brzorastuće piliće koji će u što kraćem vremenu dosegnuti što veću masu uz što efikasniju konverziju hrane i time zadovoljiti potrebe tržišta (Slika 4.). Proizvedeni tovní pilići postižu ciljnu živu masu od 2,0 do 2,5 kg za otprilike 35 do 45 dana (Europska Komisija, 2016.).



**Slika 4.** Prikaz utjecaja selekcije na rast i razvoj pilića tijekom godina (osjenčano područje prikazuje rast i razvoj tovnih pilića u suvremeno doba)

Izvor: Zuidhof i sur., 2014.

### 2.3. Postmortalne promjene koje zahvaćaju pileće meso

Nakon što tovni pilići postignu željenu masu slijedi njihovo klanje. Nakon klanja dolazi do brojnih biokemijskih, fizikalnih, organoleptičkih i enzimskih promjena u njihovim mišićima (mesu) koje se jednim imenom nazivaju postmortalnim promjenama. Najvažnije postmortalne promjene u samom pilećem mesu uključuju glikolizu, *rigor mortis*, promjene pH - vrijednosti i proteolizu, a njihovo poznavanje neophodno je za upravljanje kvalitetom mesa i mesnih proizvoda (Medić i sur., 2009.).

#### 2.3.1. Glikoliza

Nakon usmrćenja tovnih pilića, živo tkivo prelazi sa aerobnog metabolizma na anaerobni metabolizam obzirom da se zaustavlja opskrba mišića kisikom. Anaerobni metabolizam uključuje razgradnju preostale količine glukoze, unešene u organizam tovnih pilića tijekom njihova tova, pri čemu, preko piruvata, dolazi do nastanka mliječne kiseline u mišićima (Medić i sur., 2009.).

#### 2.3.2. Promjene pH – vrijednosti

Glikolizom nastala mliječna kiselina utječe na pH – vrijednost mesa, odnosno pH – vrijednost se spušta sa otprilike 7,2 u mišićima (živo tkivo) na 5,8 u mesu (jestivo tkivo) (Dransfield i sur., 1999.). Ako se radi o dobro uhranjenim, zdravim i odmorenim tovnim pilićima, onda će njihovo meso imati visoke zalihe glikogena u sebi pa će pritom nastati i veća količina mliječne kiseline koja će sniziti pH – vrijednost do normalnih granica (5,4 – 5,8) za razliku od umornih, bolesnih i neuhranjenih tovnih pilića koji u svom mesu imaju niske zalihe glikogena što će rezultirati višom pH – vrijednosti, odnosno minimalnim padom pH – vrijednosti (6,2 – 6,5) (Medić i sur., 2009.).

#### 2.3.3. *Rigor mortis*

Smanjenje pH – vrijednosti, uzrokovano glikolizom nakon usmrćenja tovnih pilića, dovodi do pojave *rigor mortisa*. *Rigor mortis* ili mrtvačka ukočenost nastupa zbog smanjivanja količine glikogena i ATP-a u mišićnom tkivu, a kao posljedica te pojave javlja se ukočenost mišića, nepokretljivost zglobova te otvrdnjavanje i žilavost mesa. Do pojave ukočenosti mišića dolazi prilikom njihove kontrakcije nakon čega ne dolazi do njihove relaksacije obzirom da su sve energetske zalihe prethodno potrošene. Naime, kontrakcija mišića uključuje uvlačenje miozinskih niti među aktinske niti u sarkomeri (najmanjoj funkcionalnoj jedinici skeletnih mišića) pri čemu nastaje aktomiozinski kompleks. Zbog nedostatka energetske zaliha, nastali aktomiozinski kompleks ne može se razoriti pa ne dolazi do relaksacije mišića što uzrokuje ukočenost mesa (Tadić, 2016.).

U prsnom mišiću tovnih pilića *rigor mortis* nastupa otprilike 15 minuta postmortalno, dok kod mišića nogu do *rigor mortisa* dolazi otprilike 3 minute postmortalno. Puni *rigor mortis* se razvije kod pH 6 i to u prsnom mišiću 2 - 4 sata postmortalno, a u mišićima nogu oko 2 sata postmortalno. Kao što je navedeno, postoji vremenska razlika između razvijanja *rigor mortisa* kod svijetlog i tamnog pilećeg mesa. Naime, imajući na umu da svijetlo meso (prsni mišić) ima dominantna bijela mišićna vlakna koja sadrže više glikogena, onda iz tog razloga dolazi do kasnijeg razvijanja *rigor mortisa* u takvom mesu, kao i do dužeg pada pH – vrijednosti. Sam *rigor mortis* utječe i na sposobnost vezanja vode što je bitan faktor kod određivanja kvalitete mesa. Obzirom da je prilikom *rigor mortisa* sarkomera najkraća, to jest visok je stupanj preklapanja aktinskih i miozinskih niti, onda takva sarkomera ima i manju mogućnost zadržavanja vode što takvo meso čini žilavijim. Sama sposobnost vezanja vode kod pilećeg mesa ovisi, osim o stupnju ukočenosti, i o pH – vrijednosti mesa. Što je pH veći, to je i bolja sposobnost vezanja vode pa se meso s nešto višim pH – vrijednostima može koristiti u daljnjoj preradi pilećeg mesa u hrenovke ili kuhanu šunku kojima to pogoduje (Medić i sur., 2009.).

#### 2.3.4. Proteoliza

Osim navedenih postmortalnih pojava koje uključuju glikolizu, promjenu pH – vrijednosti i *rigor mortis*, u mišićnom tkivu tovnih pilića dolazi i do proteolize. Proteoliza koja uključuje djelovanje proteolitičkih enzima omogućuje da se nakon određenog vremenskog perioda stupanj ukočenosti mišića smanji. Za postmortalnu razgradnju proteina zaslužna su dva enzimska sustava, a to su kalpainski i katepsinski. Aktivnost kalpaina regulirana je, između ostalog, koncentracijom kalcijevih iona, a povezana je s omekšavanjem mesa obzirom da regulira razgradnju aktina i miozina koji su najzastupljeniji proteini u mišićnim vlaknima. Katepsini se nalaze u lizosomima gdje također dolazi do razgradnje proteina (Dransfield i sur., 1999.). Iz tog razloga, može se reći da je krajnji rezultat proteolize omekšavanje mesa, hidratacija te poboljšanje okusa i arome mesa. Sama proteoliza, od trenutka smrti tovnih pilića, traje 4 do 6 dana (Medić i sur., 2009.).

#### 2.3.5. Utjecaj ubranog rasta na postmortalne promjene

Ubrzani rast pilića i viši prinos njihovog mišićnog tkiva, koji su omogućeni selekcijom, utječu na postmortalne promjene koje se odvijaju u pilećem mesu nakon usmrćenja pilića. Naime, mjerenjem proteolitičkog potencijala kod spororastućih pasmina (*White Leghorn*), Dransfield i sur. (1999.) uočili su da im je aktivnost proteolitičkih enzima veća u odnosu na aktivnost proteolitičkih enzima kod brzorastućih pasmina (*Ross*). Sukladno tome, tovnji pilići ubranog rasta i većeg prinosa mesa imaju usporeni katabolizam proteina što posljedično dovodi do slabog omekšavanja mesa obzirom da razgradnja proteina utječe, kao što je prethodno navedeno, na omekšavanje mesa.

Dransfield i sur. (1999.) navode da brzina rasta utječe i na razvoj *rigor mortisa* kod mesa tovni pilića. Uspoređujući tovne piliće selekcionirane na brži rast i čistokrvne linije pilića (*White Leghorn*), primijećeno je da neselekcionirani pilići imaju višu konačnu pH – vrijednost u odnosu na selekcionirane piliće što u konačnici rezultira većom sposobnosti vezanja vode. Razlog nižoj pH – vrijednosti kod pilića selekcioniranih na brži rast jest nagli pad pH – vrijednosti na što utječe sama genetska selekcija, odnosno metabolički stres uzrokovan brzim rastom. Uspoređujući s spororastućim pilićima, brzorastući imaju dvostruko bržu stopu smanjenja pH – vrijednosti (Dransfield i sur., 1999.). Posljedica naglog pada pH – vrijednosti uključuje bržu denaturaciju miozina koja rezultira smanjenom sposobnošću vezanja vode te pojavom blijedog, mekog i vodnjikavog mesa (PSE meso – pale, soft, exudative).

#### **2.4. Mišićna struktura tovni pilića**

Meso peradi sastavljeno je od različitih tkiva (mišićno, vezivno, epitelno, živčano), no najvažnije za proizvođače i potrošače pilećeg mesa jest upravo mišićno tkivo. Tovni pilići imaju tri osnovna tipa mišićnog tkiva u svojoj građi, a to su skeletno, glatko i srčano mišićno tkivo. Skeletno mišićno tkivo služi za kretanje, kontrakcije tih mišića su brže i pod utjecajem je volje, za razliku od glatkog i srčanog mišićnog tkiva koja rade bez svjesne kontrole organizma. Skeletno mišićno tkivo zauzima i najveći udio u ukupnoj mišićnoj masi, a zajedno s iznutricama (jetra, srce, želudac) koristi se kao hrana, odnosno ubraja se u jestive dijelove trupa pilića. Skeletni mišići građeni su od tri osnovna tipa mišićnih stanica poznatih i pod nazivom mišićna vlakna. To su crvena, bijela i intermedijarna mišićna vlakna. Crvena vlakna su sporokontrahirajuća, malog promjera i većeg sadržaja sarkoplazme i mioglobina od ostala dva tipa vlakana, te pokazuju visoku aktivnost oksidativnih enzima. Bijela vlakna su brzokontrahirajuća, većeg su promjera, sadrže manje mioglobina i pokazuju nisku oksidativnu aktivnost enzima, no međutim, pokazuju visoku aktivnost glikolitičkih enzima. Intermedijarna vlakna su srednjeg promjera te je kod njih broj mitohondrija manji u odnosu na crvena vlakna. Zbog svojih metaboličkih svojstava nazivaju se i oksidativno-glikolitička vlakna (Tadić, 2016.).

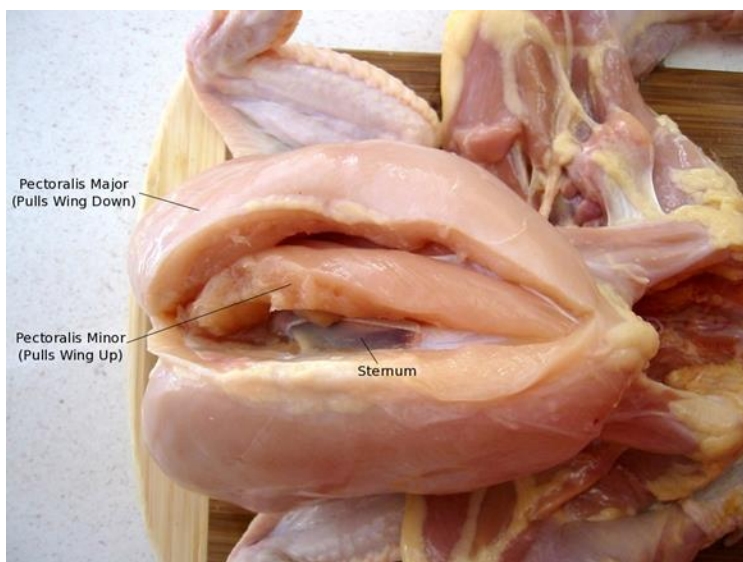
Prema zastupljenosti pojedine vrste vlakana u određenom mišiću, razlikuju se tamni i svijetli mišići, a prema tome se i meso svrstava na bijelo meso i tamno meso. Kod tovni pilića, tamni mišići, s više crvenih mišićnih vlakana, služe uglavnom za kretanje te u tu skupinu spadaju mišići nogu. S druge strane, svijetli mišići kod tovni pilića imaju veći udio bijelih mišićnih vlakana u kojima je pohranjeno mnogo energije pa je iz tog razloga ta vrsta mišića kod tovni pilića povezana s letenjem. U tu skupinu spada prsni mišić (Slika 5) (Tadić, 2016.).



**Slika 5.** Prikaz tamnog (batak i zabatak) i svijetlog (prsna) mesa kod pilića

Izvor: <https://www.kriegerscience.com/anatomy/whole-chicken/>

Najveći i najrazvijeniji od svih skeletnih mišića jest upravo prsni mišić (*musculus pectoralis major*) koji zauzima oko 50% ukupne mase mišića. Uz taj veliki prsni mišić (*musculus pectoralis major*) nalazi se i mali prsni mišić (*musculus pectoralis minor*) (Slika 6). Među potrošačima je upravo prsni mišić najpopularniji i najviše konzumiran, a to je pokazano i prema istraživanju Kuttappana i sur. (2012.) u kojem 65% potrošača želi radije otkoštenu pileća prsa bez kože u odnosu na ostale dijelove trupa pilića.



**Slika 6.** Prikaz velikog i malog prsnog mišića kod tovnih pilića

Izvor: <https://www.kriegerscience.com/anatomy/whole-chicken/>

#### 2.4.1. Posljedice ubrzanog tova pilića na njihovu mišićnu strukturu

Selekcija tovnih pilića koja se provodi u svrhu ubrzanog rasta pilića sa većim prinosom mišićne mase uključuje i određene negativne posljedice koje se očituju u njihovoj mišićnoj strukturi, njihovom metabolizmu i samim time u kvaliteti takvog mesa (Dransfield i sur., 1999.). Isti autori navode da prilikom ubrzanog tova pilića dolazi do promjena u morfološkoj strukturi skeletnih mišića tovnih pilića što se očituje u povećanju promjera bijelih mišićnih vlakana, kao i u povećanju njihovog udjela, ali i u smanjenju proteolitičkog potencijala u mišićima koji je bitan za omekšavanje mesa. Općenito, broj bijelih mišićnih vlakana i njihova veličina povezani su s promjenama koje se dešavaju tijekom rasta pa tako tovnici pilići ubrzanog rasta imaju više bijelih mišićnih vlakana koja su većeg promjera u odnosu na one toвне piliće kojima je potrebno duže vrijeme za postizanje jednake mase. Senčić i sur. (1993.), kao i Mudalal i sur. (2014.), također uočavaju povećan udio bijelih mišićnih vlakana u prsnom mišiću tovnih pilića obzirom da su primijetili veću aktivnost glikolitičkih enzima.

Mudalal i sur. (2014.) primjećuju i da se smanjila gustoća kapilara koje okružuju mišiće što dovodi do slabije opskrbe mišića nutrijentima i kisikom (stanje hipoksije), kao i do dužeg zadržavanja mliječne kiseline u mišićima što uzrokuje različita oštećenja tih mišića.

Kindlein i sur. (2017.) navode kako ubrzani rast tovnih pilića uzrokuje veći metabolički stres kod takvih pilića i samim time ima negativan utjecaj na kvalitetu mesa.

Povećani udio i promjer bijelih mišićnih vlakana, kao i smanjenja gustoća kapilara kod brzorastućih tovnih pilića vode do promjena u metabolizmu mišićnih vlakana, a posljedično i do pojave različitih deformacija mišića, odnosno različitih miopatija (Trocino i sur., 2015.). Miopatija je naziv za bolest mišića, pri čemu se određeni defekt razvija unutar samog mišića, a nastale mišićne promjene nisu posljedica bolesti živaca ili nekih drugih poremećaja u organizmu (<https://www.plivazdravlje.hr/tekst/clanak/16234/Leksikon-reumatologije-slovo-M.html>, 2021.). Miopatije su općenito karakterizirane degeneracijom mišićnog tkiva, odnosno u takvom stanju mišićna vlakna ne funkcioniraju pravilno. Posebna pažnja, u posljednjih desetak godina, posvećuje se deformacijama uočenima na prsnom mišiću tovnih pilića. Najpoznatije miopatije prisutne na velikom prsnom mišiću (*pectoralis major*) kod tovnih pilića, koje su se javile kao posljedica ubrzanog tova, poznate su pod nazivima „White Striping“ i „Woody Breast“. Osim navedenih, zabilježena je i najnovija pojava poznata pod nazivom „Spaghetti Meat“. Među prvim miopatijama primijećenima na pilećem mesu, uočena je duboka

pektoralna miopatija ili „bolest zelenog mišića“ koja zahvaća mali prsni mišić (*pectoralis minor*), dok je nova pojava koja zahvaća isti mišić poznata pod nazivom „Gaping Defect“. Sve te pojave zainteresirale su znanstvenike obzirom da je njihova učestalost sve veća, a osim toga imaju i određeni negativni utjecaj na kvalitetu pilećeg mesa, odnosno na nutritivne i organoleptičke karakteristike mesa.

Iako učestalost tih pojava i stupanj zahvaćenosti pilećeg mesa tim pojavama varira ovisno o zemljopisnim karakteristikama, dobi tovnih pilića te masi tovnih pilića pred samo klanje, primijećeno je da se pojava tih mišićnih deformacija javlja u svim zemljama u kojima se za proizvodnju pilećeg mesa koriste brzorastuće vrste tovnih pilića, a to podrazumijeva klanje pilića kod dobi od 30 do 55 dana s završnim masama od 1,5 do 5,0 kilograma (Baldi i sur., 2020a).

Prema istraživanju Bailey i sur. (2015.) otkriveno je da tovnj pilići koji su selekcionirani za viši prinos prsnog mišića imaju i veću mogućnost pojave miopatija u odnosu na one tovnj piliće koji su selekcionirani za srednji prinos prsnog mišića pa se može zaključiti da prinos prsnog mišića utječe na pojavu miopatija kod tovnih pilića. Isto su primijetili i Mudalal i sur. (2014.).

#### 2.4.2. Miopatije uzrokovane ubrzanim tovom pilića u suvremeno doba

„White Striping“ je miopatija koja je prvi put opisana 2012. godine od strane Kuttappana i sur., a označava pojavu bijelih pruga paralelnih sa mišićnim vlaknima na površini velikog prsnog mišića (*pectoralis major*) brzorastućih teških pasmina tovnih pilića. Miopatija „Woody Breast“, koja se često javlja zajedno s miopatijom „White Striping“, pojavljuje se također na velikom prsnom mišiću (*pectoralis major*) uzrokujući tvrđu konzistenciju tog mišića uz promjenu boje, a moguća je i pojava viskozne tekućine na takvom mišiću, kao i vidljivo krvarenje na njegovoj površini. Za razliku od toga, najnovija pojava poznata pod nazivom „Spaghetti Meat“ dobila je ime po nitastoj i separiranoj strukturi snopića mišićnih vlakana koji grade veliki prsni mišić (*pectoralis major*) što rezultira „rascvjetanim“ pilećim prsima, odnosno njihovom narušenom strukturom. Osim navedenih miopatija koje zahvaćaju veliki prsni mišić (*pectoralis major*) i time utječu na njegovu kvalitetu, nova pojava koja zahvaća mali prsni mišić (*pectoralis minor*), a analogna je pojavi „Spaghetti Meat“ koja zahvaća veliki prsni mišić, uočena je kod brzorastućih tovnih pilića. Navedena pojava poznata je pod nazivom „Gaping Defect“, a samo ime potječe od pojave separacije mišićnih snopića kod malog prsnog mišića brzorastućih

hibrida tovnih pilića koja utječe na raslojavanje mesa. Istraživanje prema Soglia i sur. (2019.) je pokazalo da i ta miopatija ima utjecaj na kvalitetu dobivenog pilećeg mesa.

Usprkos različitim fenotipskim obilježjima, sve navedene moderne miopatije kod tovnih pilića imaju neka zajednička histološka obilježja što upućuje na to da mogu dijeliti i neke zajedničke uzroke koji potiču njihovu pojavu. Naime, svi mišići zahvaćeni miopatijama imaju izmijenjenu mišićnu strukturu što uključuje prisustvo degeneriranih mišićnih vlakana, infiltrirane makrofage te nekrozu i lizu vlakana povezanih s povremenim regeneracijskim procesima. Pojava „White Striping“ je, što se tiče histoloških karakteristika, obično povezana s prekomjernim nakupljanjem adipoznog (masnog) tkiva (lipidoza) na površini velikog prsnog mišića. S druge strane, „Woody Breast“ je miopatija povezana s proliferacijom vezivnog tkiva (fibroza) koja rezultira značajno tvrdom konzistencijom velikog prsnog mišića. Suprotno tome, pojave „Spaghetti Meat“ i „Gaping Defect“ prati progresivno razrjeđivanje vezivnog tkiva u velikom i malom prsnom mišiću što vodi do odvajanja mišićnih vlakana jednih od drugih (Baldi i sur., 2020a).

Istraživanjima je pokazano da svega nekoliko gena ima drugačiju ekspresiju uspoređujući miopatijama zahvaćene i nezahvaćene mišiće. Pretpostavlja se da sve moderne miopatije imaju zajedničku etiologiju iza njihove pojave (Abasht i sur., 2016.; Pampouille i sur., 2018.). Imajući to na umu, ustanovilo se da su specifična fenotipska obilježja miopatija modernog doba zapravo posljedica selekcije koja uzrokuje izmjene u mišićnoj strukturi tovnih pilića.

Abasht i sur. (2016.) zaključili su da hipoksija, do koje je došlo zbog većeg broja i promjera bijelih mišićnih vlakana te smanjene gustoće kapilara izazvanih selekcijom, uzrokuje mišićne deformacije, odnosno miopatije kod brzorastućih tovnih pilića. Usporeni transport kisika i nutrijenata do mišićnog tkiva, kao i narušeni transport metaboličkih nusprodukata iz mišićnog tkiva rezultiraju razvojem upalnih procesa u takvom mišićnom tkivu. Nakon što dođe do upalnih procesa, mišićno tkivo pokušava te procese ukloniti pomoću obrambenih mehanizama od kojih je jedan od njih i povećanje protoka krvi preko povećanja sinteze vazodilatatora. Prilikom djelovanja obrambenih mehanizama dolazi do brojnih biokemijskih reakcija koje uključuju regenerativne procese u mišićima preko kojih se upalni procesi i nekroza tkiva nastoje spriječiti. No, obzirom da je djelovanje obrambenih mehanizama kod mišića zahvaćenih miopatijama narušeno jer je smanjen broj satelitskih stanica u tim mišićima koje su zaslužne za obnovu mišićnog tkiva, kao što je smanjena i sposobnost proliferacije, ipak ne dolazi do regeneracije mišićnog tkiva (Baldi i sur., 2020a). U slučaju kad degeneracija mišićnog tkiva prevagne nad



regeneracijom, dolazi do nekroze mišićnih vlakana, ali i fibroze i lipidoze, koje se očituju kod svih navedenih miopatija uzrokovanih ubrzanim tovom pilića.

Meso tovnih pilića zahvaćeno miopatijama modernog doba prikladno je za ljudsku konzumaciju obzirom da nisu uočene nikakve biološke ni kemijske opasnosti koje bi mogle narušiti zdravstvenu ispravnost pilećeg mesa, no ovisno o stupnju zahvaćenosti pilećeg mesa određenom miopatijom ili čak pojavom više miopatija na istom prsnom mišiću, one mogu negativno utjecati na kvalitetu pilećeg mesa te na tehnološka svojstva sirovog i procesiranog mesa, ali i na prihvatljivost takvog mesa od strane potrošača (Baldi i sur., 2020a).

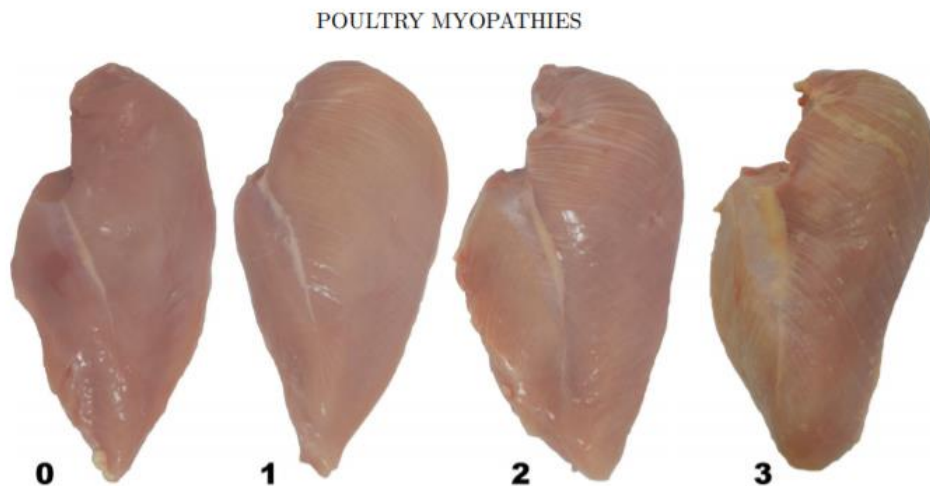
### **2.4.3. Miopatije koje zahvaćaju veliki prsni mišić tovnih pilića**

#### **2.4.3.1. „White Striping“**

Mogućnost pojave bijelih pruga kod selekcioniranih tovnih pilića uzgajanih za dobivanje mesa sve je veća (Kuttappan i sur., 2013., Petracci i sur., 2013., Ferreira i sur., 2014.). Kuttappan i sur. (2016.) dali su na znanje da se miopatija „White Striping“ sve učestalije pojavljuje na pilećim prsima kod tovnih pilića koji su intenzivno uzgojeni, odnosno da je njena učestalost porasla sa prosječno 5% u 2012. godini na prosječno 29% u 2015. godini.

„White Striping“ je miopatija koju prati pojava bijelih pruga na velikom prsnom mišiću (*pectoralis major*) tovnih pilića koje zapravo predstavljaju zalihe masti nakupljene na mjestima gdje su degenerirana mišićna vlakna. Najčešće su te pruge vidljive na pilećim prsima (gdje su najizraženije), no moguća je njihova pojava i na batacima. Poznato je da pojava bijelih pruga obično započinje na gornjem dijelu pilećih prsiju, a daljnjim napretkom miopatije, bijele pruge postaju vidljive na cijelom području pilećih prsiju (Ferreira i sur., 2014.). Upravo prema vizualnim procjenama moguće je odrediti i sam stupanj zahvaćenosti pilećih prsiju bijelim prugama. Naime, bitno je napomenuti da spomenuta miopatija može doći u 3 različita stupnja (Kuttappan i sur., 2016.). Prvi stupanj se odnosi na file od pilećih prsiju sa vidljivim bijelim prugama, ali ne debljim od 1 mm, drugi stupanj uključuje već podosta vidljive bijele pruge debljine od 1 do 2 mm, dok se treći stupanj odnosi na file od pilećih prsiju na kojem su izrazito vidljive bijele pruge deblje i od 2 mm koje prekrivaju cijelu površinu pilećih prsiju (Slika 7). Iz razloga što se pojava „White Striping“ može vrlo lako uočiti na površini pilećeg filea, onda prema tome ta pojava utječe na prihvatljivost svakog pojedinog filea od strane potrošača. Prema rezultatima istraživanja zaključeno je da pojava bijelih pruga, kao i veći stupanj

zahvaćenosti pilećeg filea tim prugama, smanjuju njegovu prihvatljivost od strane potrošača (Kuttappan i sur., 2012.). Naime, prema istom istraživanju pokazano je da potrošači ne žele kupiti pileća prsa zahvaćena pojavom bijelih pruga iz razloga što takva prsa imaju nepoželjan izgled, odnosno ostavljaju dojam masnijeg mesa. Takva prsa se onda uglavnom koriste za daljnju preradu, a ne stavljaju se na tržište kao sirova da bi se spriječili veći ekonomski gubitci (Lorenzi i sur., 2014.).



**Slika 7.** Prikaz kategorizacije pilećeg filea u odnosu na pojavu „White Striping“ prema Kuttappan-u i sur. (2016.)

0 = normalni pileći file (bez pojave bijelih pruga)

1 = pileći file koji ima jedva vidljive bijele pruge, ne deblje od 1 mm

2 = pileći file sa prilično vidljivim bijelim prugama, debljine od 1 do 2 mm

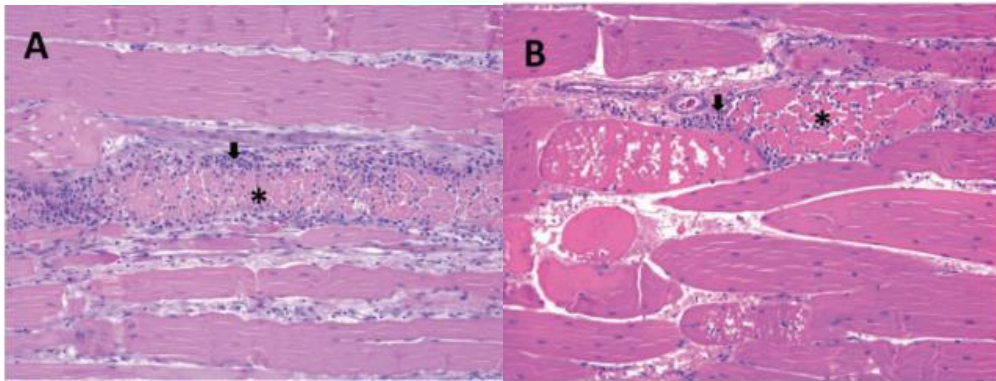
3 = pileći file sa izrazito vidljivim bijelim prugama koje prekrivaju skoro cijelu površinu filea, debljine i veće od 2 mm

Izvor: Kuttappan i sur. (2016.)

Prema histološkim istraživanjima Kuttappana i sur. (2013.), otkriveno je da pojavu „White Striping“ prati deformacija mišićnog tkiva okarakterizirana degeneracijom mišićnih vlakana, kao i povećanje udjela masti (lipidoza) i nešto manje povećanje udjela vezivnog tkiva (fibroza). Smatra se, također, da se masno i vezivno tkivo infiltriraju upravo na područjima gdje je došlo do degeneracije mišićnih vlakana (Ferreira i sur., 2014.). I fibroza i lipidoza mogu utjecati na različite parametre kvalitete mesa, najčešće na boju sirovog mesa te na žilavost toplinski obrađenog proizvoda.

Daljnijim istraživanjima, kod pilećih prsiju zahvaćenih trećim stupnjem pojave „White Striping“ uočen je napredni stupanj nekroze mišićnih vlakana (*Slika 8. B*), dok je kod pilećih prsiju

zahvaćenih blažim stupnjem pojave „White Striping” uočena blaža i multifokalna nekroza mišićnih vlakana (Slika 8. A) (Ferreira i sur., 2014.). Također, kod oba stupnja zahvaćenosti pilećih prsiju bijelim prugama uočena je infiltracija makrofaga i nekoliko heterofila, kao i fagocitoza ostataka mišićnih vlakana (Slika 8.).



**Slika 8.** Prikaz poprečnog presjeka mišićnog tkiva zahvaćenog 2. (B) i 3. (A) stupnjem pojave „White Striping”

(Područja označena zvjezdicom označavaju nekrozu mišićnih vlakana, dok strelica ukazuje na infiltraciju makrofaga i heterofila)

*Izvor:* Ferreira i sur. (2014.)

Navedene pojave koje se odvijaju u mišićnom tkivu pilećih prsiju zahvaćenih pojavom bijelih pruga, javljaju se i kod nekih drugih poznatih poremećaja kao što je trovanje ionoforima ili trovanje otrovnom biljkom *Senna occidentalis* ili nedostatak vitamina E, odnosno selena. Međutim, navedeni poremećaji i miopatija „White Striping” ne dijele isti uzrok nastanka tih pojava. Trovanje ionoforima ili biljkom *Senna occidentalis*, kao i nedostatak vitamina E ili selena mogu se regulirati hranidbom pa je tako u konvencionalnom tovu pilića u suvremeno doba hranidba strogo kontrolirana što sprječava mogućnost nastanka spomenutih poremećaja. S druge strane, unatoč kontroliranoj hranidbi ipak dolazi do pojave istih mišićnih promjena, ali one sad uzrokuju pojavu bijelih pruga na pilećim prsima što upućuje na to da ta pojava ima drugi uzrok nastanka (Petracci i sur., 2013., Ferreira i sur., 2014.).

Kao što je već prethodno navedeno, bitnu ulogu u nastanku bijelih pruga na velikom prsnom mišiću tovnih pilića ima selekcija koja utječe na brži rast tih pilića kao i na povećanje mišićnog tkiva obzirom da uzrokuje povećanje promjera i dužine bijelih mišićnih vlakana koja grade mišić pilića (Dransfield i sur., 1999.). Najprije se smatralo da dob tovnih pilića utječe na pojavu bijelih pruga iz razloga što podatci iz literature (Ferreira i sur., 2014., Kuttappan i sur., 2013.) pokazuju da stupanj zahvaćenosti pilećih prsiju bijelim prugama raste između šestog i

osmog tjedna tova što ukazuje na to da je pojava bijelih pruga povezana s dobi tovnih pilića, a posljedično onda i sa samom masom tovnih pilića. Ipak, veća dob tovnih pilića ne mora nužno značiti i nastanak bijelih pruga na prsima jer ubrzanje rasta tovnih pilića selekcijom, čime se skraćuje njihova dob za postizanje jednake mase trupova, i dalje rezultira pojavom bijelih pruga na prsnom mišiću (Lorenzi i sur., 2014.). Iako povećanje mase nije uzrok nastanku bijelih pruga, ipak su Kuttappan i sur. (2013.) te Kindlein i sur. (2017.) došli do zaključka da se povećanjem mase tovnih pilića povećava sam stupanj zahvaćenosti prsiju tim bijelim prugama.

Kuttappan i sur. (2013.) istraživali su, također, utjecaj različitih faktora (vrsta tovnih pilića, spol, režim hranjenja) na mogućnost pojave bijelih pruga. Zaključili su da oni hibridi tovnih pilića koji su selekcionirani tako da daju veći prinos prsa (mišićne mase) u što kraćem vremenu imaju i veću mogućnost pojave bijelih pruga na tim prsima u odnosu na one hibride tovnih pilića koji imaju niži prinos mesa prsiju. Sam stupanj zahvaćenosti prsiju bijelim prugama je također veći i izraženiji ako su prsa veća i deblja. Lorenzi i sur. (2014.) potvrdili su da teške pasmine tovnih pilića koje su selekcionirane tako da daju viši prinos mesa imaju veću prisutnost bijelih pruga u odnosu na srednje teške pasmine tovnih pilića, a tome su se priklonili i Trocino i sur. (2015.).

Što se tiče istraživanja Kuttappan-a i sur. (2013.) o ovisnosti spola tovnih pilića o pojavi bijelih pruga, koje je potvrđeno od strane Lorenzi-ja i sur. (2014.), došlo se do zaključka da muški tovnici pilići imaju manji postotak normalnih prsiju, a veći postotak prsiju s izraženim bijelim prugama u odnosu na ženske tovnice piliće. Taj trend je povezan s većim trupovima i debljim prsima kod muških pilića u odnosu na ženske, no spol tovnih pilića ne smatra se ipak značajnim faktorom koji utječe na pojavu bijelih pruga.

Prilikom promatranja utjecaja režima hranjenja na pojavu bijelih pruga pokazalo se da ono nema utjecaja na tu pojavu (Kuttappan i sur., (2013.)), no Trocino i sur. (2015.) došli su do zaključka da restriktivne mjere tijekom hranidbe, u odnosu na hranidbu *ad libitum*, povećavaju mogućnost pojave bijelih pruga.

Neki autori (Bailey i sur., (2015.), Kindlein i sur., (2017.)) smatraju da utjecaj selekcije tovnih pilića na pojavu bijelih pruga na prsima nije jedini faktor koji doprinosi toj pojavi, već smatraju da i vanjski faktori, kao što su hranidba pilića i režim hranjenja, utječu na pojavu bijelih pruga. Kindlein i sur. (2017.) istraživali su kako određena vrsta krmiva utječe na pojavu bijelih pruga

i pritom su zaključili da je pojava bijelih pruga češća kod pilića hranjenih visokoenergetskim krmivima u odnosu na piliće hranjene niskoenergetskim krmivima, ali i da oni pilići hranjeni visokoenergetskim krmivima imaju zabilježen brži rast u odnosu na one koji su hranjeni niskoenergetskim krmivima.

Uspoređujući pojavu „White Striping“ s drugim miopatijama kao što su duboka pektoralna miopatija i „Woody Breast“, istraživanje je pokazalo da je upravo „White Striping“ najčešća, odnosno najviše zastupljena miopatija (Bailey i sur., 2015.).

#### 2.4.3.1.1. Utjecaj pojave „White Striping“ na kvalitetu mesa

Pileća prsa najviše su konzumirani dio trupa tovnih pilića upravo zbog niske cijene i toga što predstavljaju izvor nemasnog mesa, to jest smatraju se odličnim izvorom proteina. Zahvaćenost pilećih prsiju pojavom „White Striping“ očituje se u narušenim senzorskim karakteristikama mesa, pogotovo ako se radi o izraženijem stupnju te pojave gdje bijele pruge mogu u potpunosti prekriti površinu pilećeg filea (Kuttappan i sur., 2012.). Taj negativni efekt nepovoljno utječe na odluku potrošača da kupi to meso. Naime, obzirom da postoji vidljiva masna zaliha na površini filea u obliku bijelih pruga, onda potrošači smatraju takvo meso „nezdravim“ i nisu skloni kupnji istog. Potrošači uvijek preferiraju vidjeti boju mesa kojeg žele kupiti, pogotovo kad kupuju svježe, sirovo meso. Iz tog razloga pojava „White Striping“ može biti veliki problem jer dominantni način pakiranja pilećih filea uključuje upravo plitice sa prozirnom gornjom folijom kako bi se proizvod mogao što bolje vidjeti od strane potrošača. Do problema dolazi i u slučaju kada u jednom pakiranju postoji više pilećih filea sa različitim stupnjevima pojave „White Striping“, pri čemu potrošač može odbaciti cijelo pakiranje zbog jednog ekstremnog slučaja te pojave.

Pojava „White Striping“ ima, dakle, kao što je već spomenuto, nepoželjan utjecaj na izgled mesa što utječe na prihvatljivost takvog mesa od strane potrošača, ali, uz to, ima i negativan utjecaj na kvalitetu mesa, to jest na njegovu nutritivnu vrijednost, teksturu i tehnološka svojstva. Uspoređujući nutritivni sastav pilećih prsiju zahvaćenih bijelim prugama sa nutritivnim sastavom normalnih prsiju, Petracci i sur. (2013.) uočili su da pileća prsa zahvaćena bijelim prugama pokazuju veći udio masti u kojima dominiraju mononezasićene masne kiseline te manji udio proteina u odnosu na normalna prsa. Povećan udio masti u prsima zahvaćenima bijelim prugama utječe i na boju samih prsiju obzirom da su Kuttappan i sur. (2013.) pokazali

kako pileća prsa zahvaćena višim stupnjem pojave bijelih pruga imaju veće  $b^*$  vrijednosti boje koje se odnose na stupanj izraženosti žute boje.

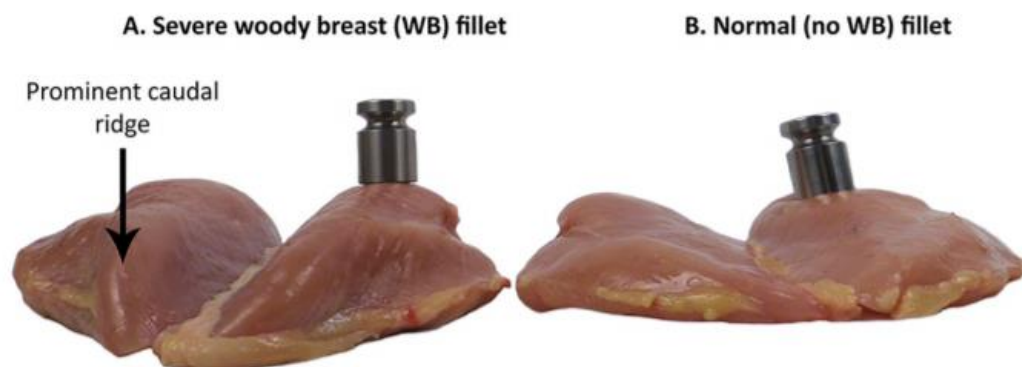
Upravo navedeno istraživanje prema Kuttappanu i sur. (2013.) pokazuje da pileći file zahvaćen bijelim prugama trećeg stupnja nema značajnijih promjena u odnosu na normalan file uzimajući u obzir pH – vrijednost mesa,  $L^*$  i  $a^*$  vrijednosti boje, gubitak prilikom toplinske obrade mesa i teksturu mesa, no prema istraživanju Petracci-ja i sur. (2013.) te Mudalal-a i sur. (2014.) pokazalo se da meso zahvaćeno bijelim prugama ima manju sposobnost vezanja vode tijekom prerade i skladištenja. Gubitak prilikom toplinske obrade je prema Petracci i sur. (2013.) povećan kod prsiju zahvaćenih bijelim prugama, odnosno sposobnost vezanja vode je smanjena, a razlog tome nije povezan sa promjenom pH – vrijednosti. Naime, isto istraživanje je pokazalo da je pH – vrijednost filea zahvaćenog bijelim prugama veća u odnosu na normalni file, a veća pH – vrijednost, kao što je već navedeno, povlači za sobom veću sposobnost vezanja vode. Pojavu veće pH – vrijednosti kod mesa zahvaćenog bijelim prugama kasnije su i Trocino i sur. (2015.) potvrdili u svom istraživanju. Prema Petracci i sur. (2013.) postoji hipoteza koja nalaže da je pojava bijelih pruga povezana s mišićnom degeneracijom koja je vrlo slična onoj koja uzrokuje mišićnu distrofiju. Takva degeneracija rezultira smanjenjem mišićnih kontraktilnih proteina (miozina i aktina) kod prsnog mišića što dovodi do slabijeg vezanja vode od strane tih proteina i žilavije teksture.

Osim promjena u nutritivnom sastavu i smanjene sposobnosti vezanja vode što uzrokuje veće gubitke tijekom prerade, skladištenja i toplinske obrade, pileća prsa zahvaćena miopatijom „White Striping“ imaju i manju sposobnost učinkovitog mariniranja i smanjene su mekoće. (Kuttappan i sur., 2016.). Gubitak na mekoći mesa smatra se posljedicom degeneracije mišićnih vlakana koja rezultira smanjenim udjelom miofibrilarnih i sarkoplazmatskih proteina (Mudalal i sur., 2014.). S druge strane, mariniranje mesa se provodi u svrhu dobivanja mekanijeg mesa, a prsa zahvaćena bijelim prugama imaju smanjenu mogućnost upijanja marinade.

#### 2.4.3.2. „Woody Breast“

Istraživanjima provedenima na prsima tovnih pilića uočilo se da uz pojavu „White Striping“ često dolazi još jedna pojava uzrokovana deformacijom prsnog mišića, a ta pojava poznata je pod nazivom „Woody Breast“ (Aguirre i sur., 2020.; Bowker i sur., 2019.).

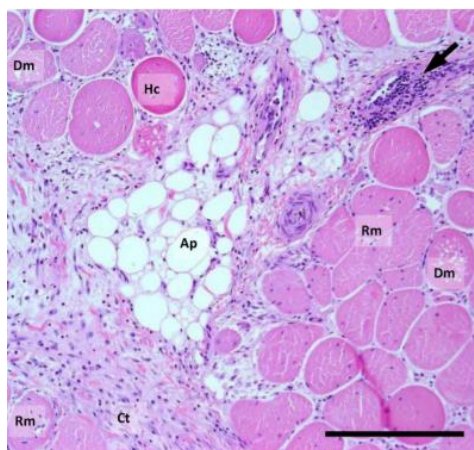
„Woody Breast“ je miopatija koja, prije svega, uzrokuje tvrđu konzistenciju velikog prsnog mišića (*pectoralis major*) kod tovnih pilića pa je i potrebna veća sila prilikom kompresije tog mišića u odnosu na mišić koji nije zahvaćen tom pojavom (Kuttappan i sur., 2016.) (Slika 9). Proučavajući prsa zahvaćena tom miopatijom, već se na makroskopskoj razini može uočiti tvrde, ispuščeno i blijedo područje uz moguću pojavu viskoznog iscjetka ili čak krvarenja na površini tih prsiju (Bailey i sur., 2015.), ovisno o stupnju zahvaćenosti prsiju navedenom pojavom. Ako se radi o težem stupnju zahvaćenosti velikog prsnog mišića pojavom „Woody Breast“, onda se na donjem dijelu može uočiti i grebenasta izbočina nekarakteristična za normalna pileća prsa (Kuttappan i sur., 2016.).



**Slika 9.** Usporedba normalnog pilećeg filea sa fileom zahvaćenim pojavom „Woody Breast“. Svaki pileći file ima na sebi uteg mase 200 g koji se nalazi na istom položaju kod oba filea, no može se uočiti da kod filea zahvaćenog pojavom „Woody Breast“ ne dolazi do kompresije površine filea, dok kod normalnog filea dolazi do kompresije površine uzrokovane djelovanjem utega.

Izvor: Kuttappan i sur. (2016.)

Promjene u mišićnom tkivu koje vode toj miopatiji slične su onima koje vode i pojavi bijelih pruga. Uspoređujući veliki prsni mišić (*pectoralis major*) zahvaćen pojavom „Woody Breast“ i isti mišić zahvaćen pojavom „White Striping“, Trocino i sur. (2015.) uočili su, na temelju mikroskopske slike degeneriranog mišićnog tkiva, da prsni mišić zahvaćen pojavom „Woody Breast“ ima više izraženu fibrozu u odnosu na lipidozu. Iz tog razloga, znanstvenici pojavu „Woody Breast“ predstavljaju kao degeneraciju mišićnog tkiva uz prisustvo fibroze. Osim toga, primijećena je i infiltracija imunskih stanica što ukazuje na procese regeneracije tkiva (Bailey i sur., 2015.) (Slika 10.).



**Slika 10.** Prikaz mišićnog tkiva velikog prsnog mišića zahvaćenog pojavom „Woody Breast“ (Oznaka Dm predstavlja degenerirajuće mišićne stanice, Rm regenerirajuće mišićne stanice, Ap masno tkivo, a Ct vezivno tkivo)

Izvor: Bailey i sur. (2015.)

Neki znanstvenici istraživali su utjecaj različitih faktora na pojavu „Woody Breast“ smatrajući da selekcija nije jedini uzrok nastanka te pojave, odnosno da postoje čimbenici koji pojačavaju intenzitet navedene miopatije. Prilikom istraživanja ovisnosti spola tovnih pilića o pojavi tvrde konzistencije prsiju, Trocino i sur. (2015.) došli do zaključka da se ta pojava puno češće javlja kod muških tovnih pilića u odnosu na ženske obzirom da su njihova prsa veća i deblja. Također, sam stupanj zahvaćenosti prsiju tom pojavom veći je upravo kod debljih, težih i širih pilećih prsiju što ukazuje na to da i prinos prsiju, kao i završna živa masa tovnih pilića utječu na pojavu „Woody Breast“ (Aguirre i sur., 2020.; Caldas – Cueva i sur., 2021.).

Aguirre i sur. (2020.) promatrali su i utjecaj dobi te vrste tovnih pilića na pojavu „Woody Breast“ te su rezultati pokazali da pilići koji su selekcionirani za visok prinos prsiju, s većom dobi kod klanja, imaju veću izraženost te pojave u odnosu na piliće selekcionirane na niži prinos mesa, no isti autori također navode da navedeni čimbenici nemaju značajan utjecaj na navedenu miopatiju.

Livingston i sur. (2019.) promatrali su utjecaj režima hranjenja na pojavu „Woody Breast“ te su došli do zaključka da oni tovnj pilići koji su hranjeni *ad libitum* imaju veću mogućnost pojave „Woody Breast“ u odnosu na one tovnj piliće kod kojih su tijekom hranjenja primijenjene restriktivne mjere. Isti autori došli su do spoznaje da duže vrijeme skladištenja jaja iz kojih se izliježu pilići povećava mogućnost pojave „Woody Breast“.



#### 2.4.3.2.1. Utjecaj pojave „Woody Breast“ na kvalitetu mesa

Kao i pojava „White Striping“, tako i pojava „Woody Breast“ ima utjecaj na kvalitetu pilećeg mesa. Naime, povećanje udjela masnog i vezivnog tkiva dovodi do većeg udjela masti u takvom mesu, kao i do većeg udjela kolagena i vode, a usporedno time i do nižeg udjela proteina i pepela (Caldas – Cueva i sur., 2021.; Dalle Zotte i sur., 2020.). Sve te promjene u nutritivnom sastavu mesa vode do negativnih posljedica u funkcionalnim svojstvima mesa, kao što je sposobnost vezanja vode, te do promjena u teksturi što umanjuje vrijednost takvog mesa i time uzrokuje velike ekonomske gubitke.

Mudalal i sur. (2014.) uočili su da su gubitci tijekom toplinske obrade pilećeg mesa zahvaćenog pojavom „Woody Breast“ veći u odnosu na meso nezahvaćeno istom tom pojavom, a do istog zaključka došli su i Tijare i sur. (2016.). Iz toga proizlazi i činjenica da pileće meso zahvaćeno pojavom „Woody Breast“ ima smanjenu sposobnost vezanja vode što je slučaj i kod mesa zahvaćenog miopatijom „White Striping“. Smanjena sposobnost vezanja vode, uzrokovana smanjenim udjelom proteina, ima negativan utjecaj na tehnološka svojstva pilećeg mesa.

Uzimajući u obzir pH – vrijednost mesa zahvaćenog pojavom „Woody Breast“, nije došlo do značajnije promjene u odnosu na meso koje nije zahvaćeno tom pojavom, dok pileće meso koje je zahvaćeno i s pojavom „Woody Breast“ i s pojavom „White Striping“ pokazuje veće pH – vrijednosti u odnosu na normalno meso (Mudalal i sur., 2014.). Baldi i sur. (2020b) višu pH – vrijednost kod takvog mesa smatraju posljedicom naglog smanjenja koncentracije ATP-a u postmortalnom periodu.

Isti autori u svom istraživanju uočili su da pileća prsa zahvaćena pojavom „Woody Breast“ imaju, u odnosu na normalna pileća prsa i ona zahvaćena pojavom „White Striping“, veće L\* vrijednosti boje što znači da su ta prsa vizualno svjetlija, odnosno blijeda (Mudalal i sur., 2014.).

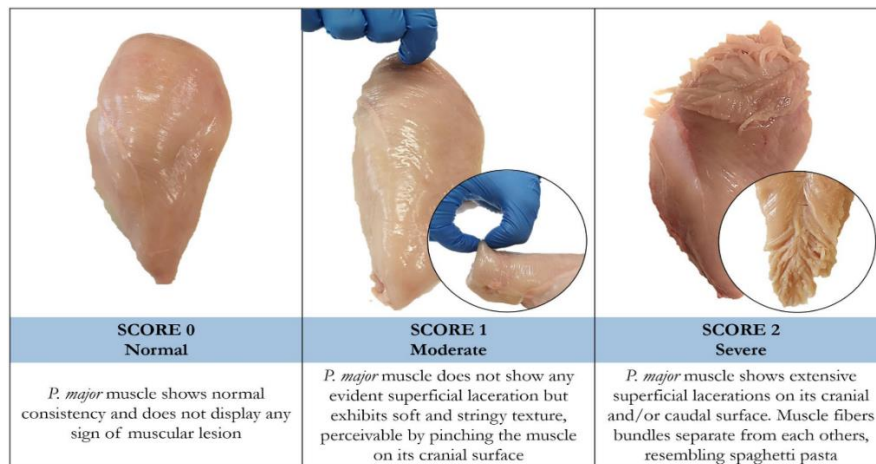
Što se tiče sposobnosti upijanja marinade, Mudalal i sur. (2014.) primijetili su da meso zahvaćeno pojavom „Woody Breast“ ima još manju sposobnost upijanja marinade u odnosu na ono zahvaćeno bijelim prugama čemu je rezultat smanjena mekoća mesa. Osim toga, Tijare i sur. (2016.) zabilježili su da marinirano pileće meso zahvaćeno pojavom „Woody Breast“ ima, kao i meso koje nije podvrgnuto mariniranju, visoke gubitke tijekom toplinske obrade, odnosno smanjenu sposobnost vezanja vode.

Iako se znanstvenici trude riješiti problem nastanka pojave „Woody Breast“ ili barem smanjiti učestalost te pojave, suvremena industrija pilećeg mesa zahtijeva objektivnu, pouzdanu, brzu i nedestruktivnu metodu kojom bi se detektirala i identificirala pojava „Woody Breast“ koja vodi do smanjene kvalitete pilećeg mesa obzirom da utječe na strukturne promjene kod pilećih prsiju. Obzirom da pojava „Woody Breast“ utječe na taktilne karakteristike mesa koje imaju veći potencijal za njihovo podvrgavanje različitim testovima detekcije, za razliku od miopatije „White Striping“ koja se temelji uglavnom na promjeni vizualnih karakteristika, onda su i znanstvenici pokušavali otkriti metode kojima bi mogli već u ranim fazama detektirati „Woody Breast“. Caldas – Cueva i sur. (2021.) upotrijebili su metodu slikovne analize za detekciju i identifikaciju pojave „Woody Breast“ koja predstavlja korisnu metodu za određivanje strukture hrane. Rano otkrivanje miopatije „Woody Breast“ potrebno je iz razloga što bi se na taj način predvidjeli potencijalni problemi koje ta miopatija uzrokuje prilikom daljnje prerade pilećeg mesa. Uz to, rana detekcija pojave „Woody Breast“ omogućila bi proizvođačima pilećeg mesa sortiranje dijelova trupa prema stupnju zahvaćenosti pojavom „Woody Breast“ i to bi omogućilo zahvaćenim dijelovima priliku da budu procesirani na drugačiji način, odnosno na način koji odgovara takvom stanju pa bi pritom i proizvodnja bila profitabilnija.

#### 2.4.3.3. „Spaghetti Meat“

Posljednjih godina, znanstvenike je zainteresirala još jedna miopatija, uz „White Striping“ i „Woody Breast“, a to je „Spaghetti Meat“ za koju Baldi i sur. (2020a) navode da je prvi put uočena 2015. godine, a javlja se kod brzorastućih tovnih pilića dobivenih selekcijom. Ta miopatija ime je dobila prema svojoj strukturi koja uključuje nitaste i separirane snopiće mišićnih vlakana koji grade veliki prsni mišić kod tovnih pilića. Mišić zahvaćen tom pojavom djeluje nepotpuno zbog vidljive raslojenosti tkiva, ali i sirovo meso koje se dobiva je mekano i kašaste je teksture. Osim pilećih prsiju, navedenom pojavom mogu biti zahvaćeni i mišići nogu (Baldi i sur., 2020a).

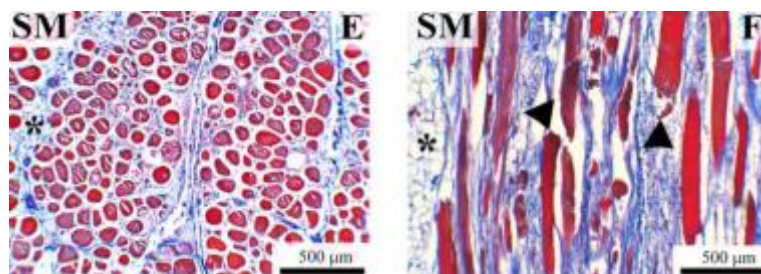
Kao i sve miopatije, „Spaghetti Meat“ je također klasificirana prema stupnju zahvaćenosti mesa tom pojavom, a može se pojaviti u 3 stupnja (Slika 11.). Sam stupanj zahvaćenosti prsiju pojavom „Spaghetti Meat“ određuje se na temelju opipljivih karakteristika koje uključuju štipanje velikog prsnog mišića obzirom da je struktura takvog mišića mekana i slojevita ili prema vizualnim karakteristikama obzirom da je na površini velikog prsnog mišića moguće uočiti raslojenost mišićnog tkiva (Baldi i sur., 2020a).



**Slika 11.** Prikaz stupnjeva zahvaćenosti velikog prsnog mišića tovnih pilića pojavom „Spaghetti Meat“

Izvor: Baldi i sur. (2020a)

Baldi i sur. (2020a) opisali su histološke karakteristike mišićnog tkiva zahvaćenog miopatijom „Spaghetti Meat“. Na mikroskopskoj slici mišićnog tkiva zahvaćenog pojavom „Spaghetti Meat“ uočene su neke pojave koje su zajedničke sa onima uočenima na mišićnom tkivu tovnih pilića zahvaćenim pojavama „White Striping“ i „Woody Breast“, a one uključuju nekrozu te lizu vlakana, ali isto tako i regenerirajuća vlakna koja dolaze u kombinaciji s onim izmijenjenim vlaknima koja su većeg promjera. Pojava koja se ističe kod miopatije „Spaghetti Meat“ jest progresivno razrjeđivanje vezivnog tkiva koje vodi do odvajanja mišićnih vlakana jednih od drugih, odnosno Tasoniero i sur. (2020.) navode da postoji slaba kohezija između snopića mišićnih vlakana. Uz navedeno, uočena je i prisutnost malih i tankih vlakana koja su ispresijecana nakupljenim vezivnim tkivom. Njihova pojava predstavlja početak regenerativnih procesa u mišićnom tkivu koji služe kao obrambeni mehanizam zbog prisutne nekroze stanica (Slika 12.).



**Slika 12.** Mikroskopska slika mišićnog tkiva zahvaćenog miopatijom „Spaghetti Meat“ pri čemu je pod E prikazan reducirani broj međusobno odvojenih mišićnih vlakana između kojih se nalazi masno tkivo (\*) uz smanjeni udio vezivnog tkiva, a pod F su strelicama označena mala, tanka vlakna koja ukazuju na regenerativne procese

Izvor: Baldi i sur. (2017.)

Osim utjecaja ubrzanog rasta tovnih pilića, Pascual i sur. (2020.) istraživali su i utjecaj njihovog spola na pojavu „Spaghetti Meat“. Za razliku od miopatija „White Striping“ i „Woody Breast“, koje se češće pojavljuju kod muških tovnih pilića, kao što je prethodno navedeno, ova miopatija je učestalija kod ženskih tovnih pilića.

Bailey i sur. (2020.) proveli su ispitivanje koje ih je dovelo do zaključka da se miopatija „Spaghetti Meat“ može javiti i u slučajevima kad su na istim prsima prisutne i druge miopatije kao što su „Woody Breast“ i „White Striping“, odnosno nije uvjet da mora postojati samostalno na jednim prsima.

#### 2.4.3.3.1. Utjecaj pojave „Spaghetti Meat“ na kvalitetu mesa

Pileća prsa koja su intenzivno zahvaćena pojavom „Spaghetti Meat“ imaju izrazito narušenu kvalitetu pa nisu prikladna za tržište kao sirova, već se koriste u daljnjoj preradi za dobivanje pilećih proizvoda, dok se ona prsa s blažom zahvaćenošću navedenom pojavom mogu staviti na tržište kao sirova (Baldi i sur., 2020a). Tasoniero i sur. (2020.) u svom istraživanju uočili su da su prsa zahvaćena navedenom pojavom teža nego li ona koja nisu zahvaćena tom pojavom.

Prije svega, prsa zahvaćena pojavom „Spaghetti Meat“, koja je nastala kao posljedica ubrzanog rasta tovnih pilića, imaju izmijenjen sastav što direktno utječe na njihovu nutritivnu vrijednost. Baldi i sur. (2018.) pokazuju da takva prsa imaju niži udio proteina u odnosu na normalna prsa, ali viši udio masti i vode. Uspoređujući mineralni sastav, uočene su povišene koncentracije kalcija i natrija koje mogu uzrokovati različita oštećenja stanica (Tasoniero i sur., 2020.). Sanden i sur. (2020.) još navode da je i kolagen kod mišićnog tkiva zahvaćenog tom miopatijom narušene strukture, odnosno da je tanji i kraći u odnosu na normalni.

Zabilježeno je da meso zahvaćeno pojavom „Spaghetti Meat“ ima izraženiji stupanj žute boje uzrokovan nakupljanjem masnog tkiva u mišićima, kao i višu konačnu pH – vrijednost (Tasoniero i sur., 2020.). Kod nekih autora uočen je i veći gubitak tijekom toplinske obrade što upućuje na smanjenu sposobnost vezanja vode (Baldi i sur., 2018.; Tasoniero i sur., 2020.). Kao razlog smanjenoj sposobnosti vezanja vode, Tasoniero i sur. (2020.) navode gubitak funkcionalnih miofibrila uzrokovan degeneracijom mišićnog tkiva.

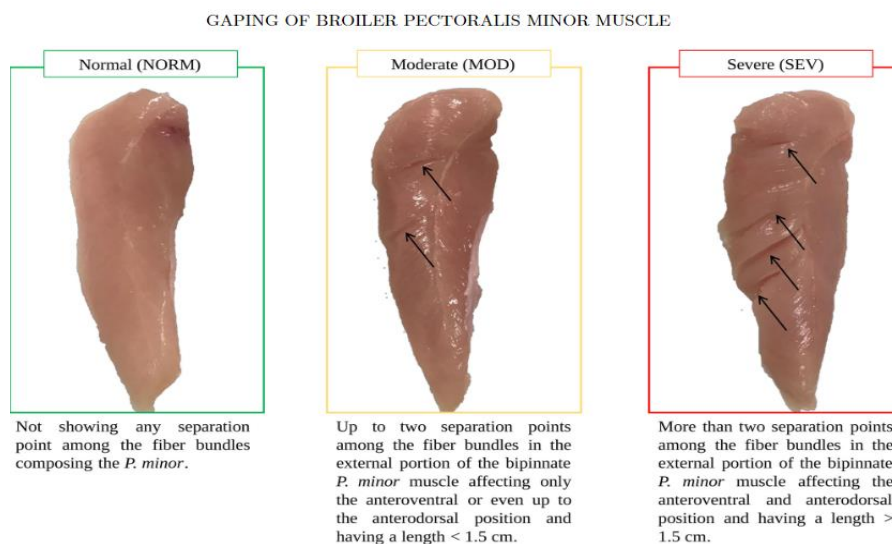
Baldi i sur. (2018.) došli su i do spoznaje da nakon toplinske obrade meso zahvaćeno pojavom „Spaghetti Meat“ postaje mekanije u odnosu na normalno meso, a kao uzrok tome navode

narušenu strukturu kolagena. Isti autori navode da navedena pojava najviše utječe na kvalitetu površinskog sloja mišića, a puno manje zahvaća unutarnje dijelove. Naime, smatra se da je površinski sloj mišića slabije prokrvljen što vodi do razvoja upalnih procesa na površinskom sloju, a sama hipoksija je uzrokovana zbog pritiska velikih, debelih prsiju dobivenih selekcijom na pektoralnu arteriju. Baldi i sur. (2020a) smatraju da bi iz tog razloga bilo dobro rješenje da se unutarnji dio prsiju odvoji i kao sirov preda na tržište, dok bi se površinski dijelovi koristili za daljnju preradu što bi vodilo smanjenju ekonomskih gubitaka.

#### 2.4.4. Miopatija koja zahvaća mali prsni mišić tovnih pilića

##### 2.4.4.1. „Gaping Defect“

U odnosu na prethodno navedene miopatije, „Gaping Defect“ zahvaća mali prsni mišić (*pectoralis minor*) tovnih pilića, a posljednjih godina pojava te miopatije je sve češća (Soglia i sur., 2019.). „Gaping Defect“ uključuje separaciju mišićnih snopića kod malog prsnog mišića brzorastućih hibrida tovnih pilića koja utječe na raslojavanje mesa. Slika 13. zorno prikazuje vidljive deformacije malog prsnog mišića zahvaćenog pojavom „Gaping Defect“ pa iz tog razloga takvo meso ne može biti izdano na tržište obzirom da su potrošačima bitne vizualne karakteristike prema kojima najčešće i ocjenjuju kvalitetu mesa. Uzimajući u obzir navedeno, industrija pilećeg mesa trpi velike ekonomske gubitke.



**Slika 13.** Prikaz intenziteta zahvaćenosti malog prsnog mišića pojavom „Gaping Defect“ koji ovisi o broju i duljini nastalih udubljenja

(strelice označavaju područja na kojima je došlo do separacije snopića mišićnih vlakana)

Izvor: Soglia i sur. (2019.)

Samim uzrokom te pojave smatra se ubrzan rast tovnih pilića potaknut genetskom selekcijom obzirom da su histološka istraživanja zahvaćenog mišićnog tkiva pokazala promjene identične onima koje se javljaju i kod miopatije „Spaghetti Meat“ koja zahvaća veliki prsni mišić (Soglia i sur., 2019.). Naime, i kod ove miopatije je separacija snopića mišićnih vlakana postignuta razrjeđivanjem vezivnog tkiva što dovodi do odvajanja snopova mišićnih vlakana jednih od drugih.

#### 2.4.4.1.1. Utjecaj pojave „Gaping Defect“ na kvalitetu mesa

Osim što razrjeđenjem vezivnog tkiva dolazi do vidljivih deformacija na površini malog prsnog mišića, postoje i određene promjene u parametrima kvalitete i tehnološkim svojstvima mesa zahvaćenog miopatijom „Gaping Defect“.

Prije svega, dolazi do promjene u boji obzirom da su Soglia i sur. (2019.) zabilježili veće L\* i b\* vrijednosti boje kod mesa zahvaćenog pojavom „Gaping Defect“ u odnosu na normalno meso što ukazuje na veću izraženost žute boje i bljeđa pileća prsa.

Soglia i sur. (2019.) uočili su i niže pH – vrijednosti kod mesa zahvaćenog pojavom „Gaping Defect“ u odnosu na normalno meso, odnosno povećanjem stupnja zahvaćenosti tom pojavom smanjivala se pH – vrijednost mesa.

Što se tiče tehnoloških svojstava sirovog mesa zahvaćenog navedenom miopatijom, uočen je značajno veliki gubitak na masi tijekom njegove toplinske obrade što opet vodi činjenici da je smanjena i sposobnost vezanja vode (Soglia i sur., 2019.). Promatrajući marinirano meso, isti autori uočili su da povećanjem stupnja zahvaćenosti mesa pojavom „Gaping Defect“ dolazi do učinkovitijeg upijanja marinade. Naime, adsorpcija marinade povezana je s dodirnom površinom mesa pa obzirom da je meso zahvaćeno pojavom „Gaping Defect“ veće dodirne površine zbog separacije snopića mišićnih vlakana, onda je i moć upijanja marinade veća.

Za razliku od ostalih miopatija, ova miopatija nije dovela do promjena u nutritivnoj vrijednosti pilećeg mesa obzirom da ne dolazi do promjena u kemijskom sastavu mesa (Soglia i sur., 2019.).

### 3. ZAKLJUČAK

Miopatije, odnosno bolesti mišića, koje su posljedica ubrzanog rasta tovnih pilića postignutog selekcijom, iako nemaju utjecaj na zdravstvenu ispravnost mesa, ipak utječu na kvalitetu dobivenog pilećeg mesa. Uzimajući u obzir brojna istraživanja na tu temu, meso zahvaćeno pojavama „White Striping“, „Woody Breast“, „Spaghetti Meat“ i „Gaping Defect“ slabije je kvalitete u odnosu na meso koje nije zahvaćeno navedenim modernim miopatijama. Promatrajući osnovne parametre kvalitete, došlo je do negativnih promjena u boji mesa zahvaćenog miopatijama, pH – vrijednosti, kao i stupnju žilavosti. Osim toga, narušena su i tehnološka svojstva mesa što uključuje smanjenu sposobnost vezanja vode, ali i smanjeno upijanje marinade koja služi za omekšavanje mesa (iznimka je meso zahvaćeno pojavom „Gaping Defect“). Sve miopatije, osim „Gaping Defect“, za posljedicu imaju i promijenjen kemijski sastav mesa što negativno utječe na nutritivnu vrijednost pilećeg mesa. Na temelju svega navedenog može se zaključiti da utjecaj ubrzanog tova pilića ima negativan utjecaj na kvalitetu pilećeg mesa, ali sukladno tome, i na ekonomsku dobit.

#### 4. LITERATURA

- 1) Abasht, B., Mutryn, M. F., Michalek, R. D., Lee, W. R. (2016.) Oxidative Stress and Metabolic Perturbations in Wooden Breast Disorder in Chickens. PLoS ONE **11**, 4
- 2) Aguirre, M. E., Leyva-Jimenez, H., Travis, R., Lee, J. T., Athrey, G., Alvarado, C. Z. (2020.) Evaluation of growth production factors as predictors of the incidence and severity of white striping and woody breast in broiler chickens. Poultry Science **99**, 3723–373
- 3) Anić, B., Grazio, S. (2009.) Leksikon reumatologije slovo M <<https://www.plivazdravlje.hr/tekst/clanak/16234/Leksikon-reumatologije-slovo-M.html>> Pristupljeno 18. svibnja 2021.
- 4) Bailey, R. A., Souza, E., Avendano, S. (2020.) Characterising the Influence of Genetics on Breast Muscle Myopathies in Broiler Chickens. Frontiers in Physiology **11**, 1041
- 5) Bailey, R. A., Watson, K. A., Bilgili, S. F., Avendano, S. (2015.) The genetic basis of pectoralis major myopathies in modern broiler chicken lines. Poultry Science **94**, 2870–2879
- 6) Baldi, G., Soglia, F., Mazzoni, M., Sirri, F., Canonico, L., Babini, E., Laghi, L., Cavani C., Petracci, M. (2018.) Implications of white striping and spaghetti meat abnormalities on meat quality and histological features in broilers. Animal, **12**, 164–173
- 7) Baldi, G., Soglia, F., Petracci, M. (2020a) Current Status of Poultry Meat Abnormalities. Meat and Muscle Biology **4**, 2
- 8) Baldi, G., Yen, C. N., Daughtry, M. R., Bodmer, J., Bowker, B. C., Zhuang, H., Petracci, M., Gerrard, D., E. (2020b) Exploring the Factors Contributing to the High Ultimate pH of Broiler Pectoralis Major Muscles Affected by Wooden Breast Condition. Frontiers in Physiology **11**, 343
- 9) Bowker, B., Zhuang, H., Yoon, S. C., Tasoniero, G., Lawrence, K. (2019.) Relationships Between Attributes of Woody Breast and White Striping Myopathies in Commercially Processed Broiler Breast Meat. Journal of Applied Poultry Research **28**, 490–496
- 10) Caldas – Cueva, J. P., Mauromoustakos, A., Sun, X., Owens, C. M. (2021.) Use of image analysis to identify woody breast characteristics in 8-week-old broiler carcasses. Poultry Science **100**, 100890
- 11) Dalle Zotte, A., Ricci, R., Cullere, M., Serva, L., Tenti, S., Marchesini, G. (2020.) Research Note: Effect of chicken genotype and white striping–wooden breast condition on breast meat proximate composition and amino acid profile. Poultry Science **99**, 1797–1803



- 12) Dransfield, E., Sosnicki, A. A. (1999.) Relationship between muscle growth and poultry meat quality. *Poultry Science* **78**, 743-746
- 13) Europska Komisija (2016.) Izvješće Komisije Europskom Parlamentu i Vijeću o utjecaju genetskog odabira na dobrobit pilića koji se uzgajaju za proizvodnju mesa.
- 14) Ferreira, T. Z., Casagrande, R. A., Vieira, S. L., Driemeier, D., Kindlein, L. (2014.) An investigation of a reported case of white striping in broilers. *Journal of Applied Poultry Research* **23**, 748–753
- 15) Jaap, R. G. (1963.) Selection for Rapid Growth Rate in Chickens. The Junior Poultry and Egg Fact Finding Conference, Kansas City
- 16) Kindlein, L., Ferreira, T. Z., Driemeier, D., Nascimento, V. P., Vieira, S. L., Moraes, L. E., King, A., Sainz, R. D. (2017.) Occurrence and Severity of White Striping in Broilers Until 50d of Age Fed with High and Low-Energy Diets: Body Weight, Histopathological Changes and Meat Quality. *Journal of Veterinary Science and Technology* **8**, 478
- 17) Krieger Science Blog <<https://www.kriegerscience.com/anatomy/whole-chicken/>> Pristupljeno 28. svibnja 2021.
- 18) Kuttappan, V. A., Brewer, V. B., Mauromoustakos, A., McKee, S. R., Emmert, J. L., Meullenet, J. F., Owens, C. M. (2013.) Estimation of factors associated with the occurrence of white striping in broiler breast fillets. *Poultry Science* **92**, 811–819
- 19) Kuttappan, V. A., Hargis, B. M., Owens, C. M. (2016.) White striping and woody breast myopathies in the modern poultry industry: a review. *Poultry Science* **95**, 2724–2733
- 20) Kuttappan, V. A., Lee, J. S., Erf, G. F., Meullenet, J.-F. C., McKee, S.R., Owens, C. M. (2012.) Consumer acceptance of visual appearance of broiler breast meat with varying degrees of white striping. *Poultry Science* **91**, 1240–1247
- 21) Livingston, M. L., Landon, C., Barnes, H. J., Brake, J. (2019.) White striping and wooden breast myopathies of broiler breast muscle is affected by time-limited feeding, genetic background, and egg storage. *Poultry Science* **98**, 217–226
- 22) Lorenzi, M., Mudalal, S., Cavani, C., Petracci, M. (2014.) Incidence of white striping under commercial conditions in medium and heavy broiler chickens in Italy. *Journal of Applied Poultry Research*. **23**, 754–758
- 23) Medić, H., Vidaček, S., Sedlar, K., Šatović, V., Petrak, T. (2009.) Utjecaj vrste i spola peradi te tehnološkog procesa hlađenja na kvalitetu mesa, *Meso* **11**, 222-231.
- 24) Mudalal, S., Lorenzi, M., Soglia, F., Cavani, C., Petracci, M. (2014.) Implications of white striping and wooden breast abnormalities on quality traits of raw and marinated chicken meat. *Animal* **9**, 728–734

- 25) National Chicken Council (2021) Per Capita Consumption of Poultry and Livestock, 1965 to Estimated 2021, in Pounds < <https://www.nationalchickencouncil.org/statistic/per-capita-consumption-poultry/>>. Pristupljeno 7. ožujka 2021.
- 26) Organisation for Economic Co-operation and Development (2021.) Meat consumption < <https://data.oecd.org/agroutput/meat-consumption.htm> >. Pristupljeno 7. ožujka 2021.
- 27) Pampouille, E., Berri, C., Boitard, S., Hennequet – Antier, C., Beauclercq, S. A., Godet, E., Praud, C., Jegou, Y., Le Bihan – Duval, E. (2018.) Mapping QTL for white striping in relation to breast muscle yield and meat quality traits in broiler chickens. *BMC Genomics* **19**, 202
- 28) Pascual, A., Trocino, A., Birolo, M., Cardazzo, B., Bordignon, F., Ballarin, C., Carraro, L., Xiccato, G. (2020.) Dietary supplementation with sodium butyrate: growth, gut response at different ages, and meat quality of female and male broiler chickens. *Italian Journal of Animal Science* **20**, 465-471.
- 29) Petracci, M., Mudalal, S., Bonfiglio, A., Cavani, C. (2013.) Occurrence of white striping under commercial conditions and its impact on breast meat quality in broiler chickens. *Poultry Science* **92**, 1670–1675
- 30) Sanden, K. W., Bocker, U., Ofstad, R., Pedersen, M. E., Host, V., Afseth, N. K., Ronning, S. B., Pleshko, N. (2021.) Characterization of Collagen Structure in Normal, Wooden Breast and Spaghetti Meat Chicken Fillets by FTIR Microspectroscopy and Histology. *Foods* **10**, 548
- 31) Senčić, Đ., Kralik, G. (1993.) Hranjiva vrijednost i problem kakvoće pilećeg mesa. *Stočarstvo* **47**, 173 – 179
- 32) Severinac, M. (2017.) Higijena smještaja i držanja tovnih pilića u intenzivnom uzgoju. Diplomski rad.
- 33) Soglia, F., Silva, A. K., Tappi, S., Lião, L. M., Rocculi, P., Laghi, L., Petracci, M. (2019.) Gaping of pectoralis minor muscles: magnitude and characterization of anemerging quality issue in broilers. *Poultry Science* **98**, 6194–6204
- 34) Tadić, M. (2016.) Utjecaj zamrzavanja visokim hidrostatskim tlakom na kvalitetu mesa peradi iz ekološkog uzgoja. Diplomski rad.
- 35) Tasoniero, G., Zhuang, H., Gamble, G. R., Bowker, B. C. (2020.) Effect of spaghetti meat abnormality on broiler chicken breast meat composition and technological quality. *Poultry Science* **99**, 1724–1733

- 36) Tijare, V. V., Yang, F. L., Kuttappan, V. A., Alvarado, C. Z., Coon C. N., Owens, C. M. (2016.) Meat quality of broiler breast fillets with white striping and woody breast muscle myopathies. *Poultry Science* **95**, 2167–2173
- 37) Trocino, A., Piccirillo, A., Birolo, M., Radaelli, G., Bertotto, D., Filiou, E., Petracci, M., Xiccato, G. (2015.) Effect of genotype, gender and feed restriction on growth, meat quality and the occurrence of white striping and wooden breast in broiler chickens. *Poultry Science* **94**, 2996–3004
- 38) Zuidhof, M. J., Schneider, B. L., Carney, V. L., Korver D. R., Robinson, F. E. (2014.) Growth, efficiency, and yield of commercial broilers from 1957, 1978 and 2005. *Poultry Science*. **93**, 2970-2982